

口腔外科学

2023年度 第3学年 後期 講義

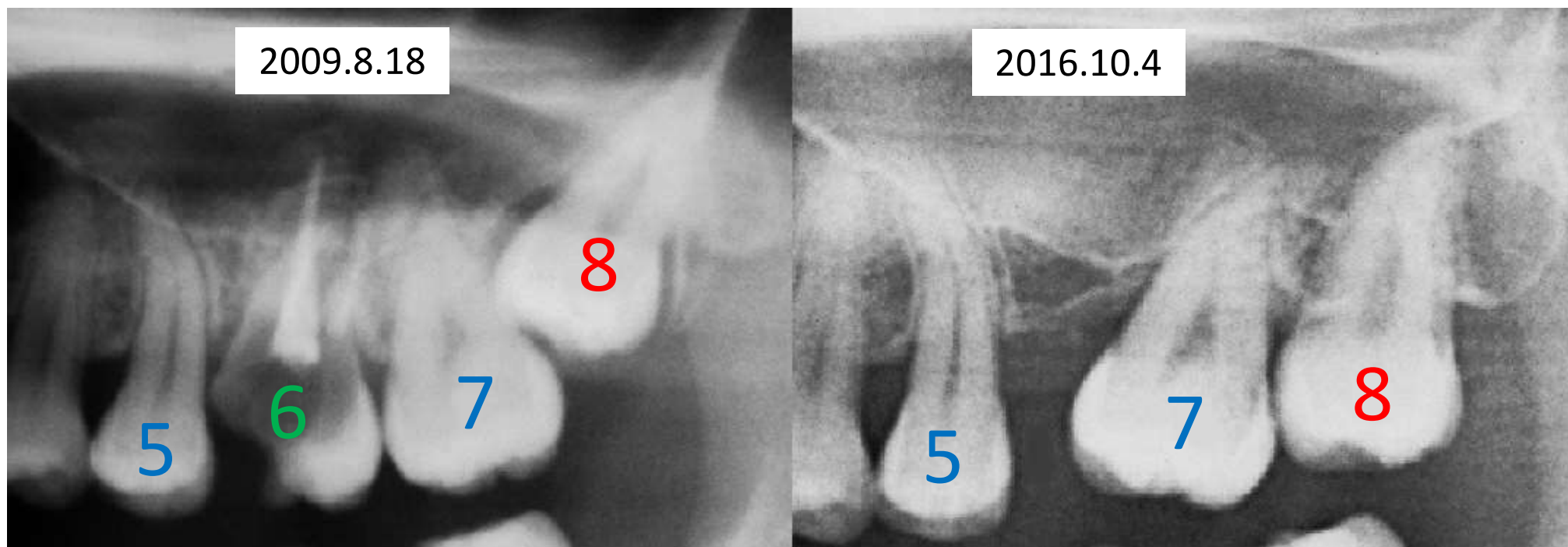
11月17日(金) 抜歯・その他の小手術

症 例 ～智歯のあれこれ～

松本歯科大学 口腔外科学
医療法人社団みなと会 デンタルオフィスみなと

19期卒 露木 良治
Yoshiharu TSUYUKI DDS, Ph.D.

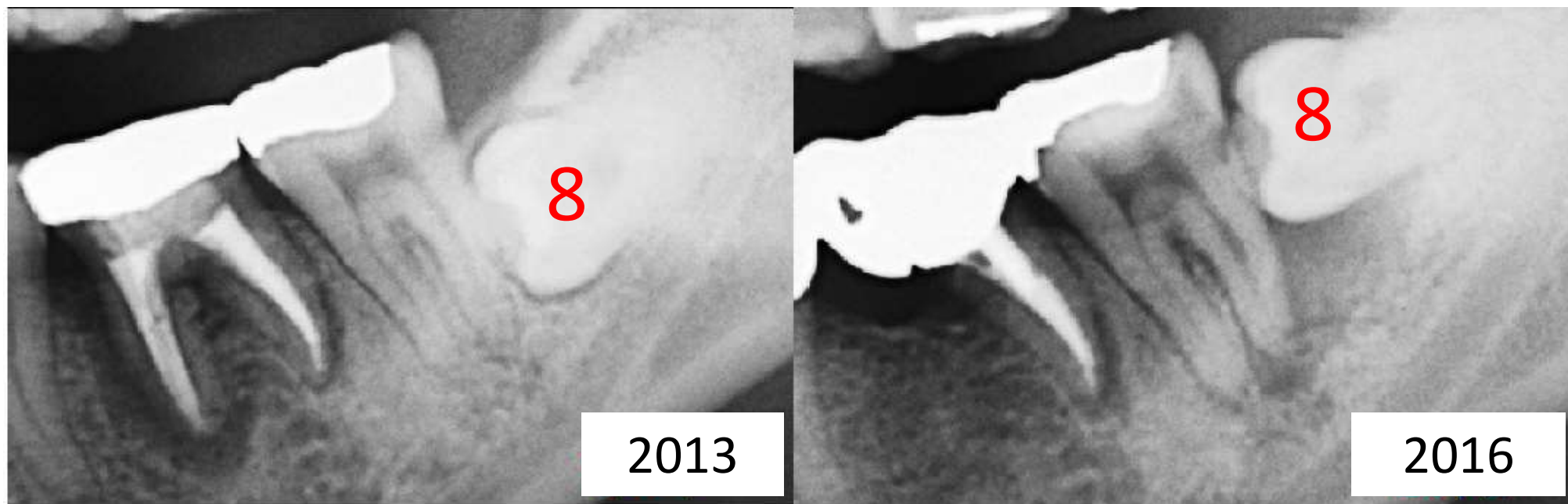
36才女性 左上 6 抜歯後の左上 8 萌出



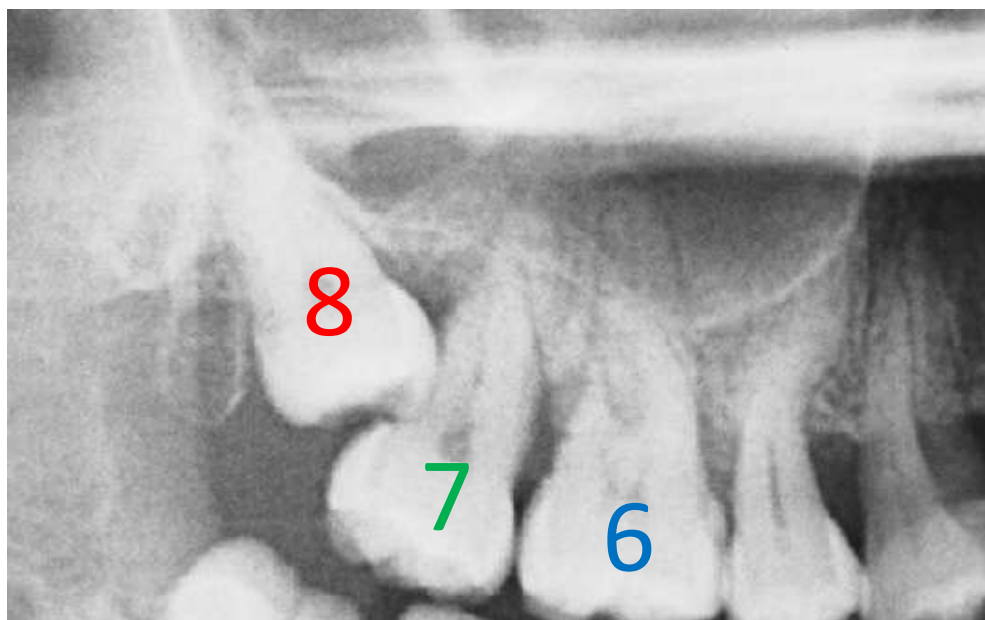
2009
29才

2016
36才

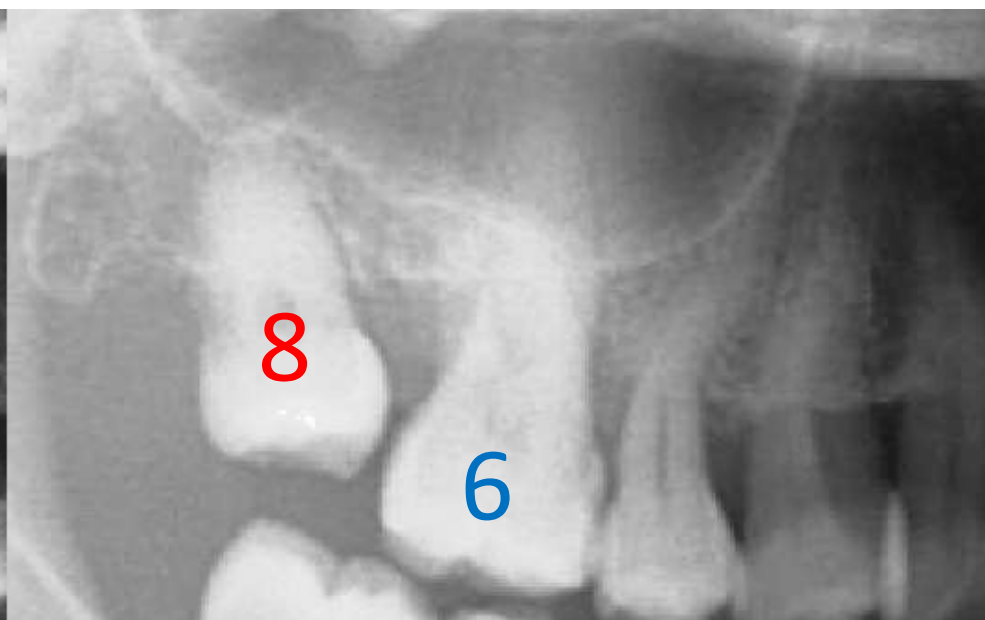炎症による左下8の移動



41才女性 右上7抜歯後の右上8萌出

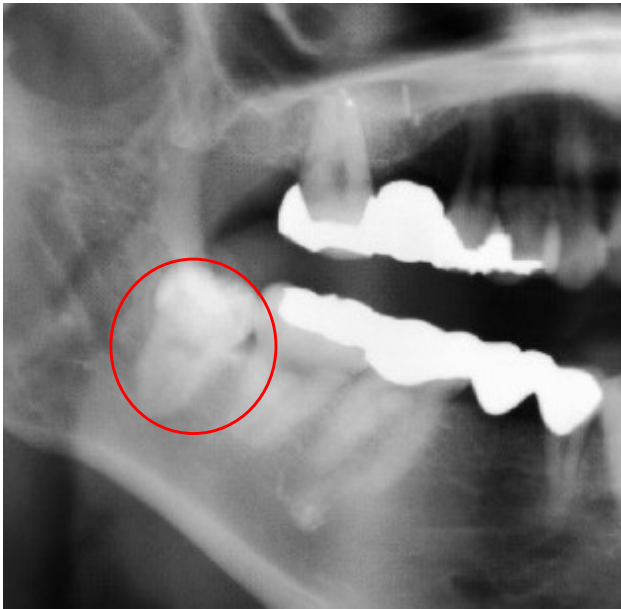


2012
35才

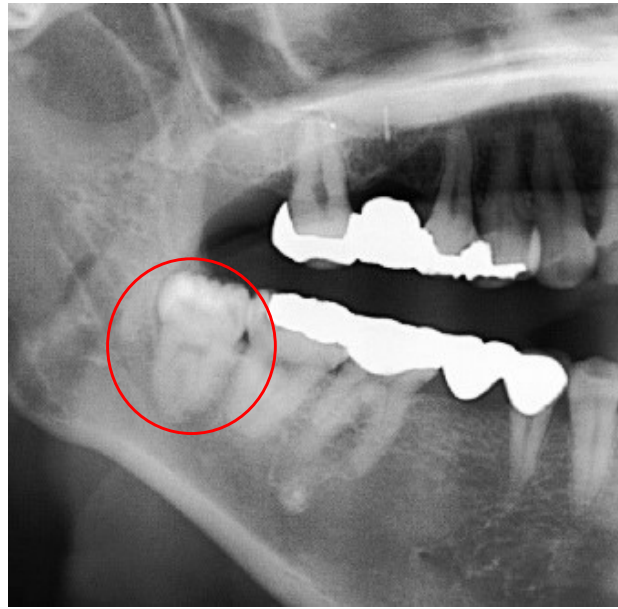


2018
41才

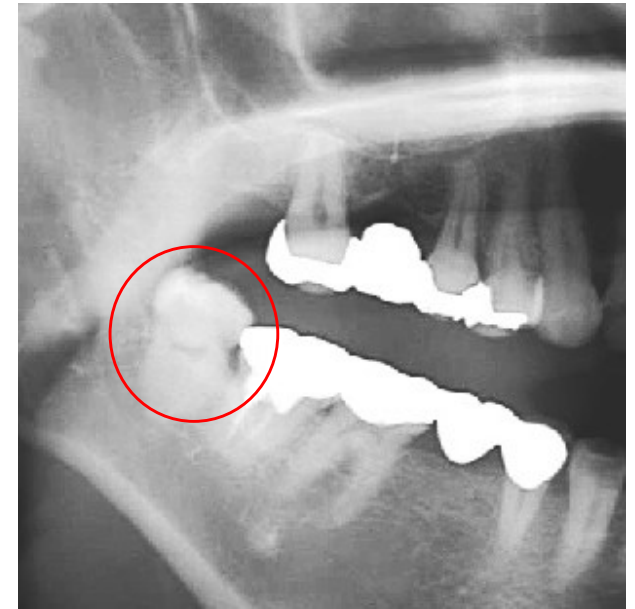
41才女性 右下8埋伏～挺出



2009
29才
ほぼ埋伏

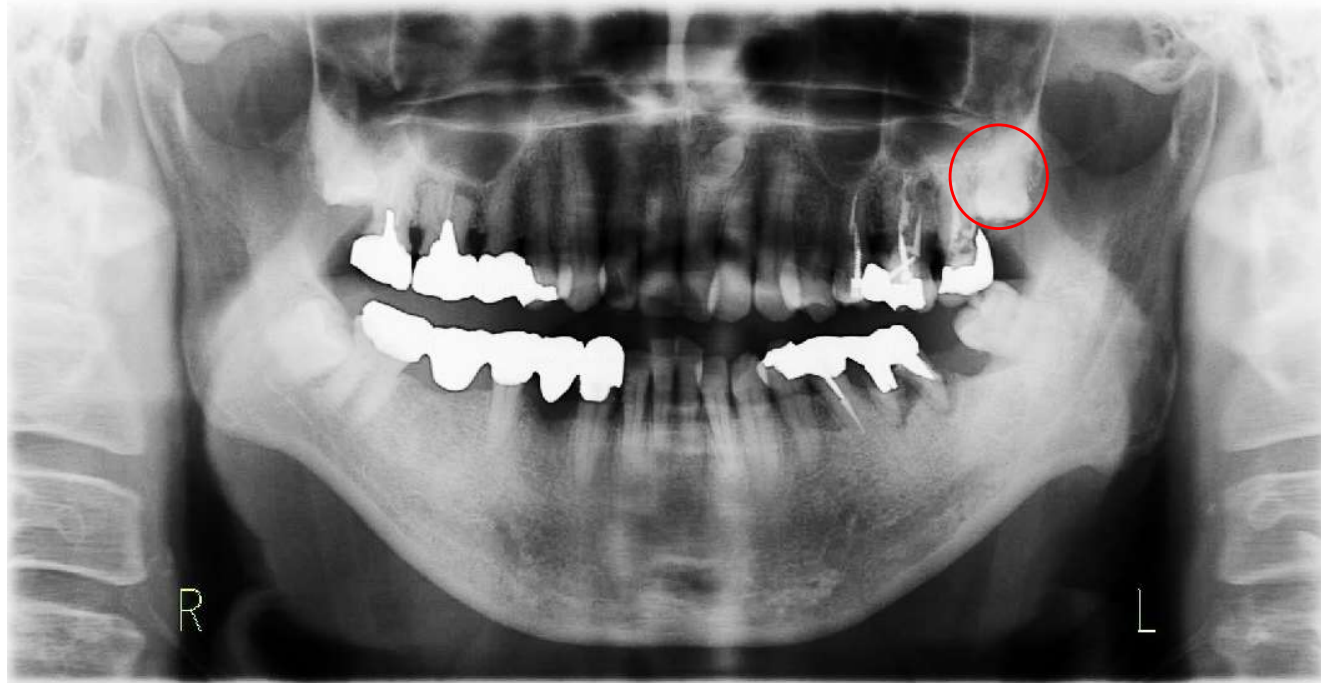


2016
36才
半埋伏

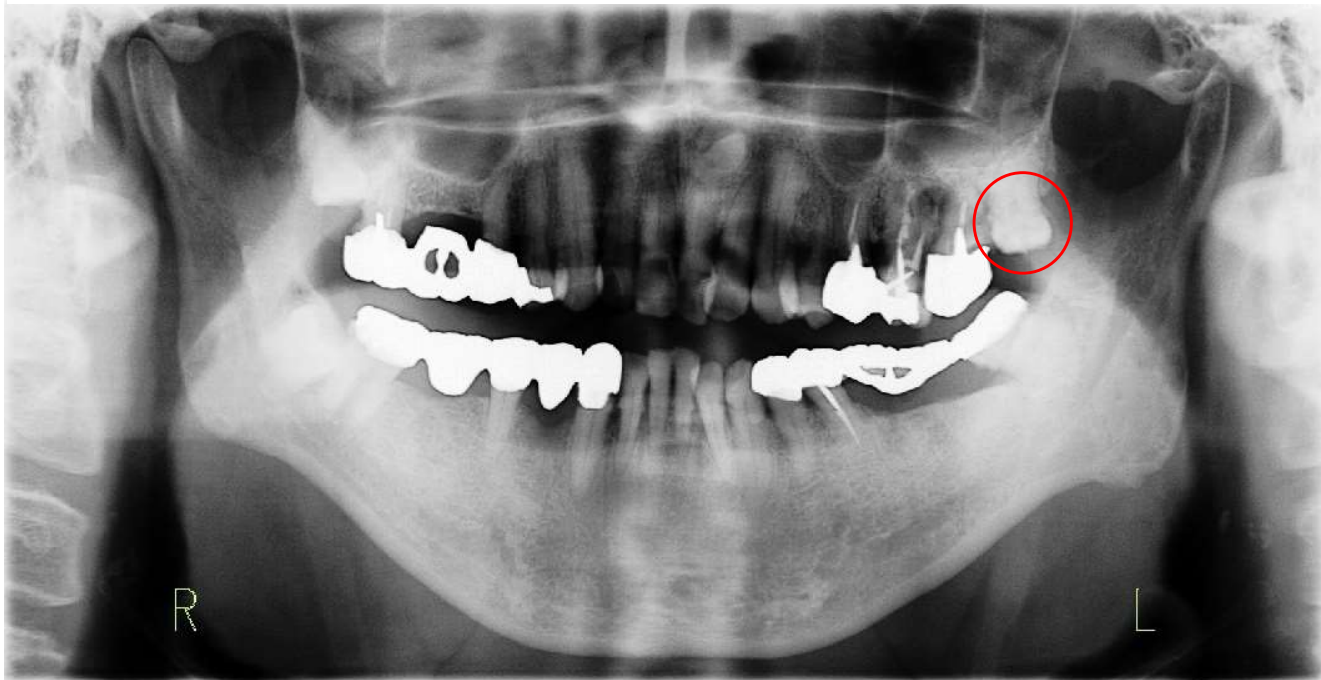


2021
41才
挺出

74才男性 左上 8 萌出

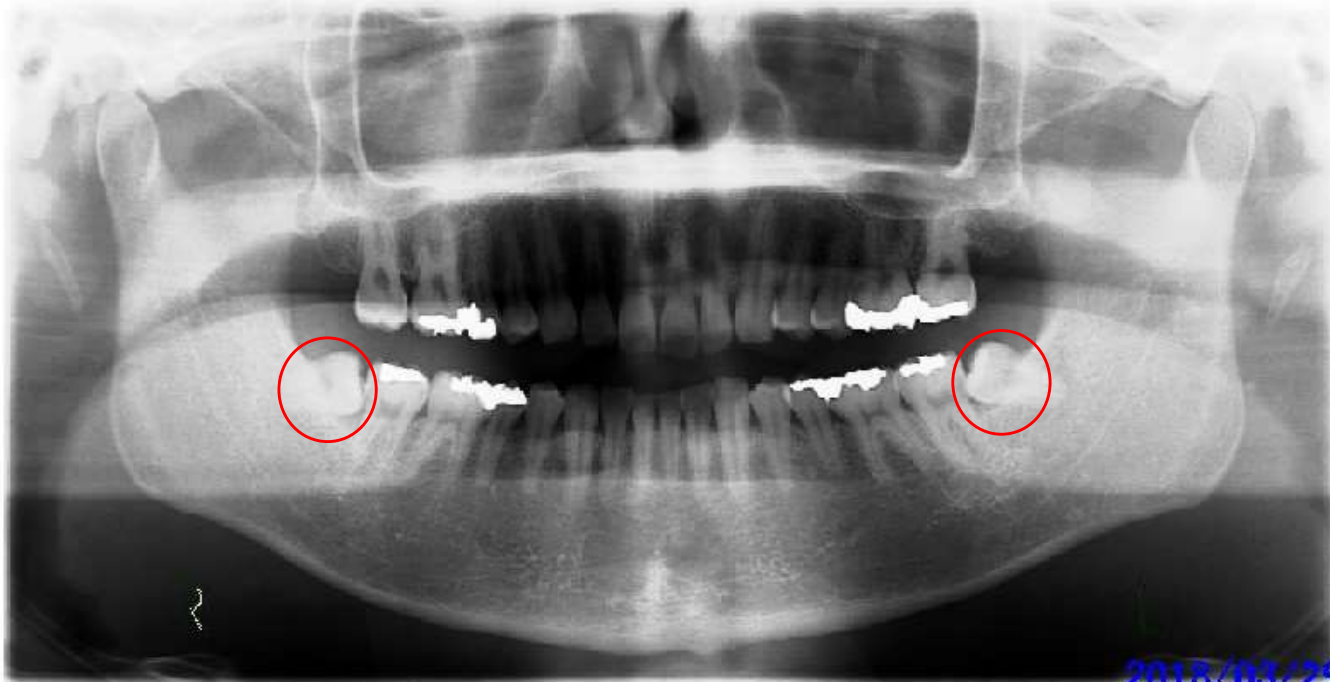


2018
69才

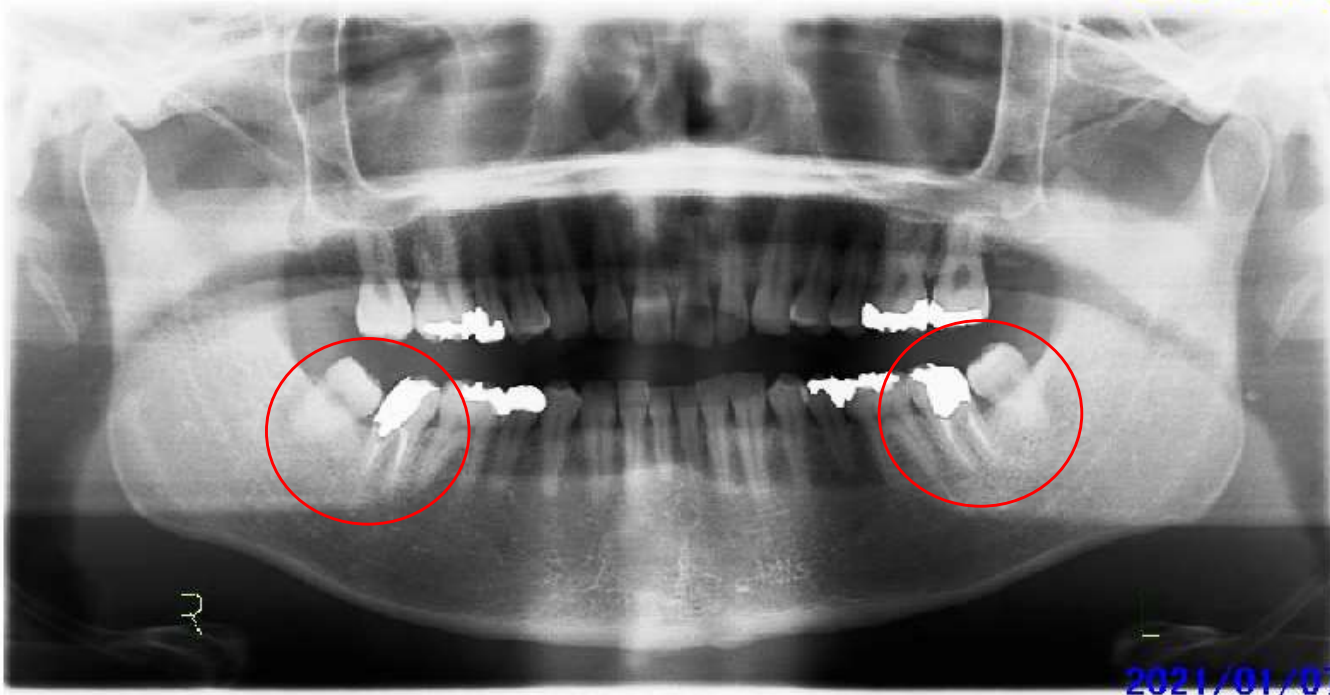


2023
74才

30才男性 下顎 7 の歯冠形態による下顎 8 の萌出

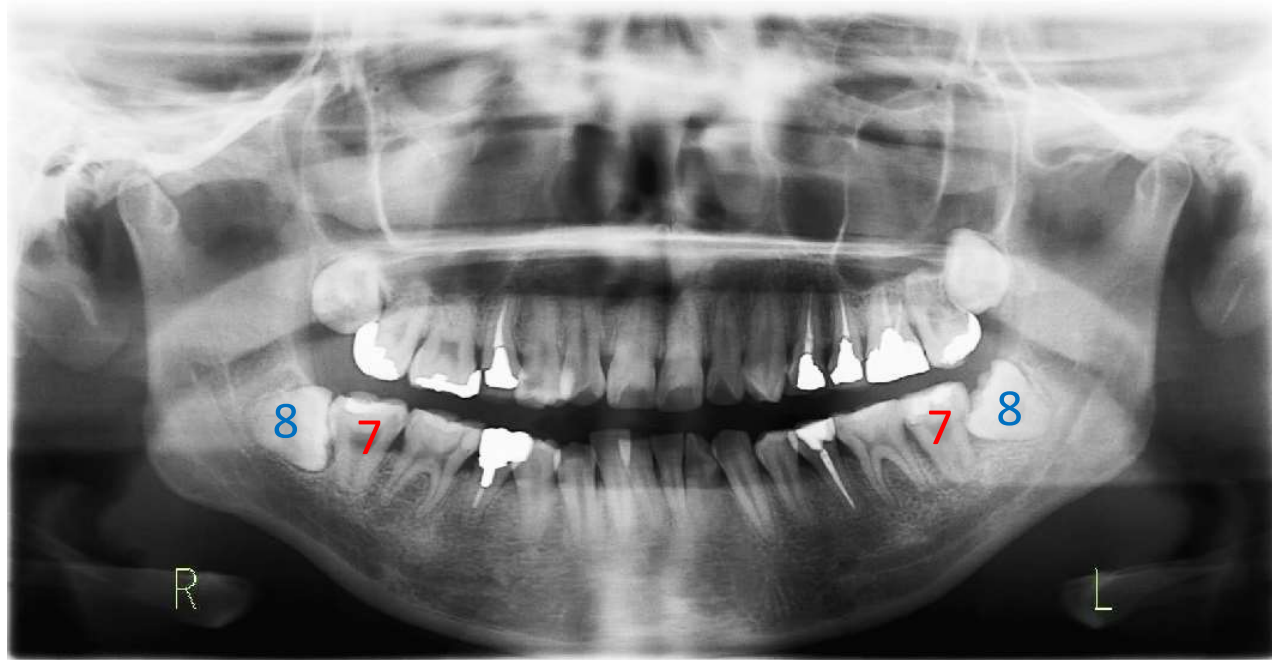


2018
27才

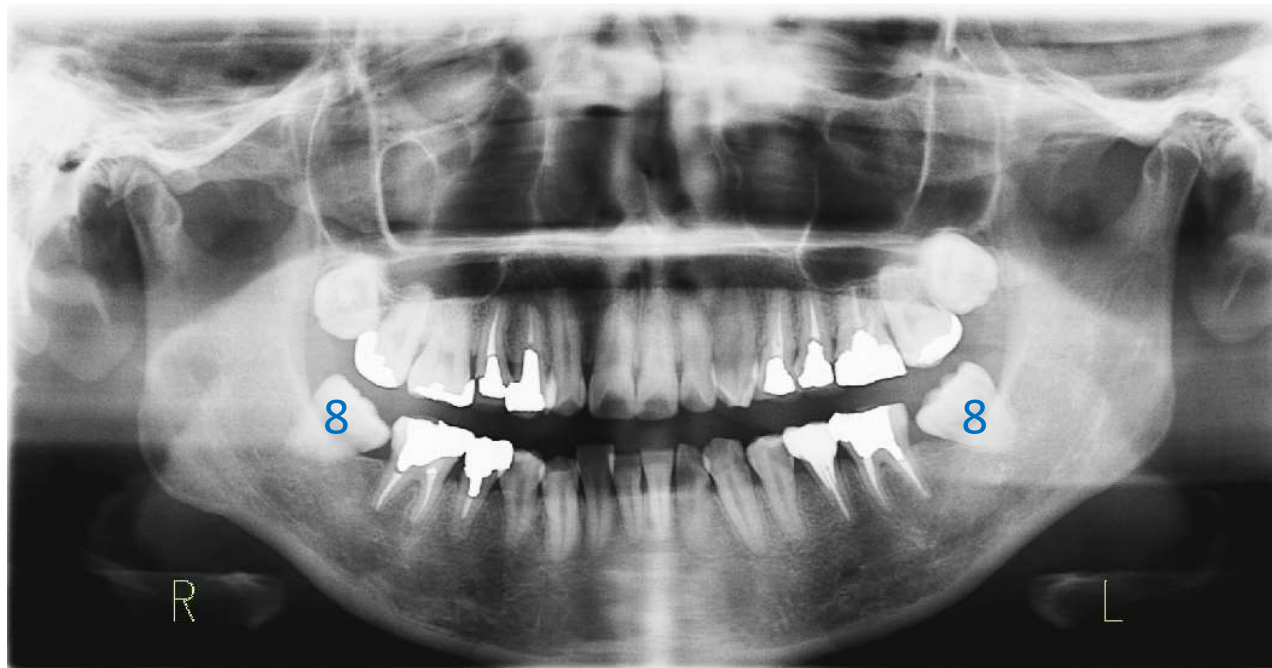


2021
30才

34才女性 下顎左右7抜歯後の下顎左右智歯萌出

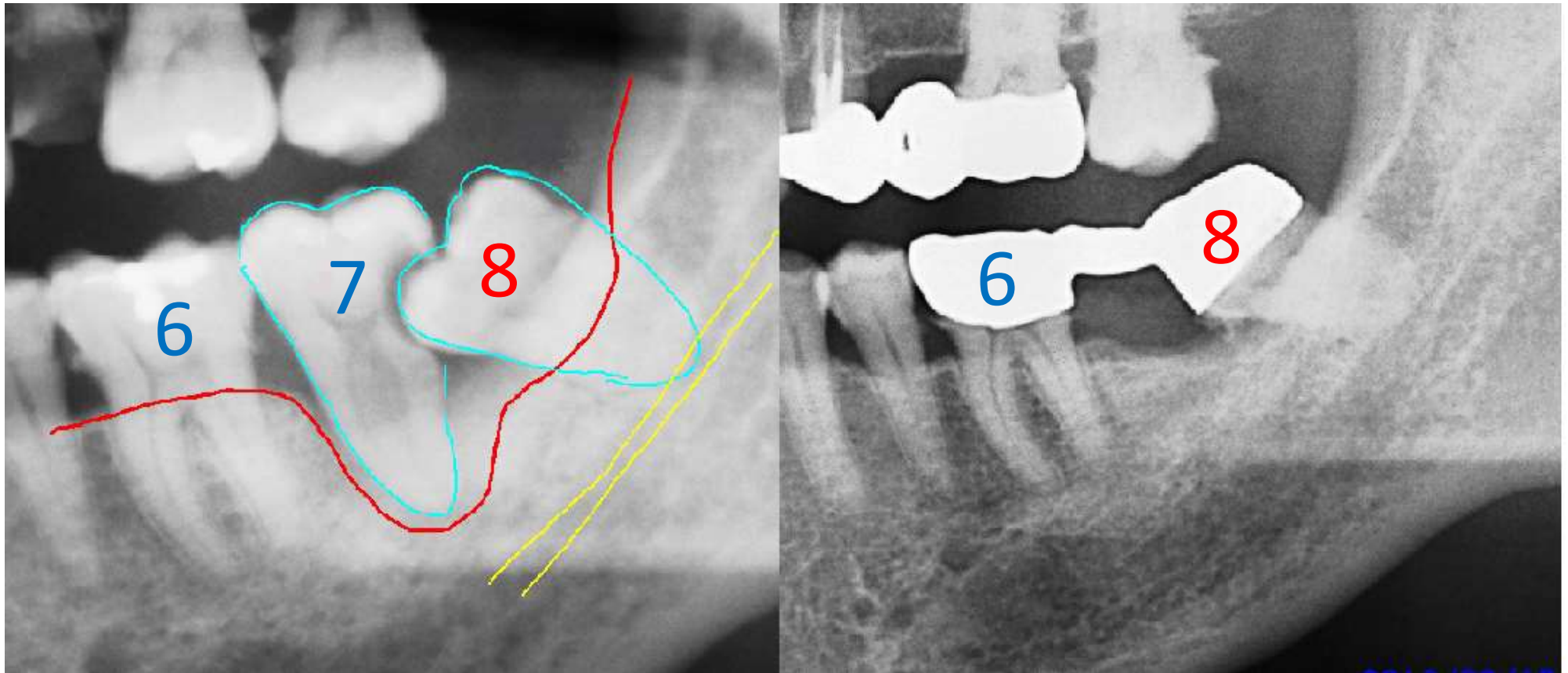


2018
29才



2023
34才

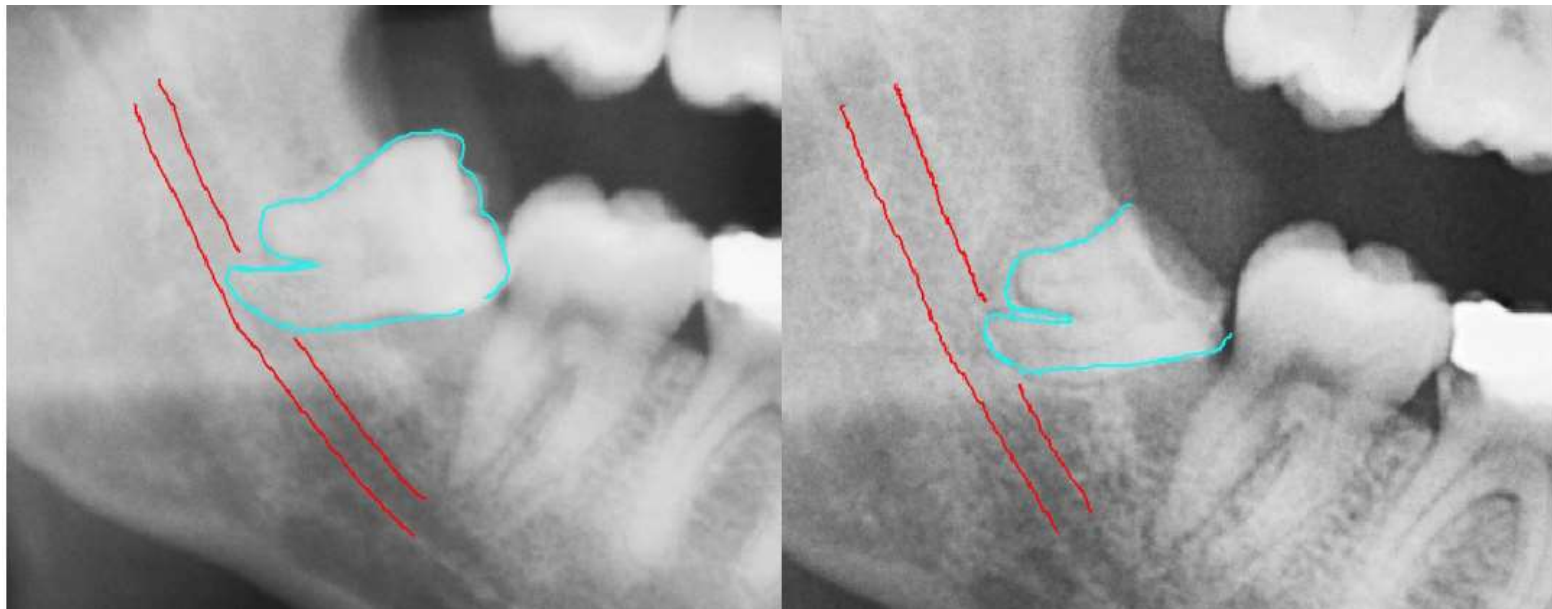
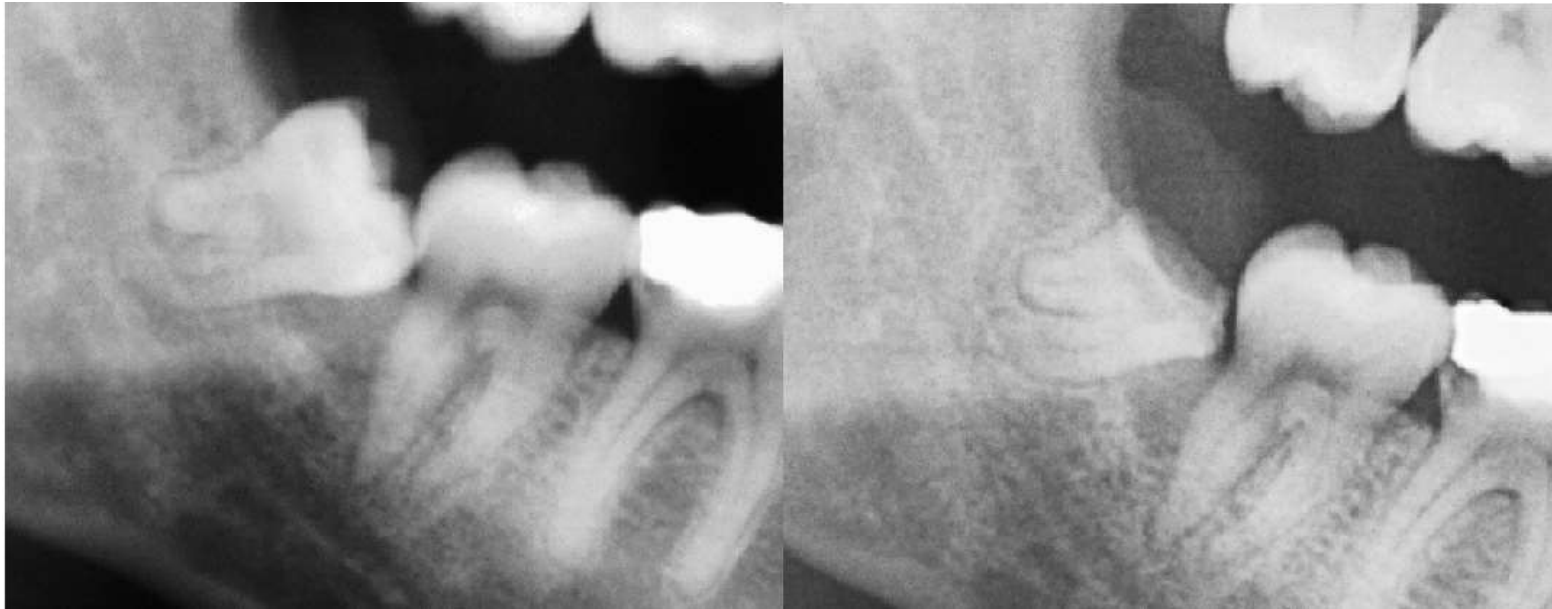55才男性 近心傾斜の左下8を使ったブリッジ



2010年 55才

2016年 61才

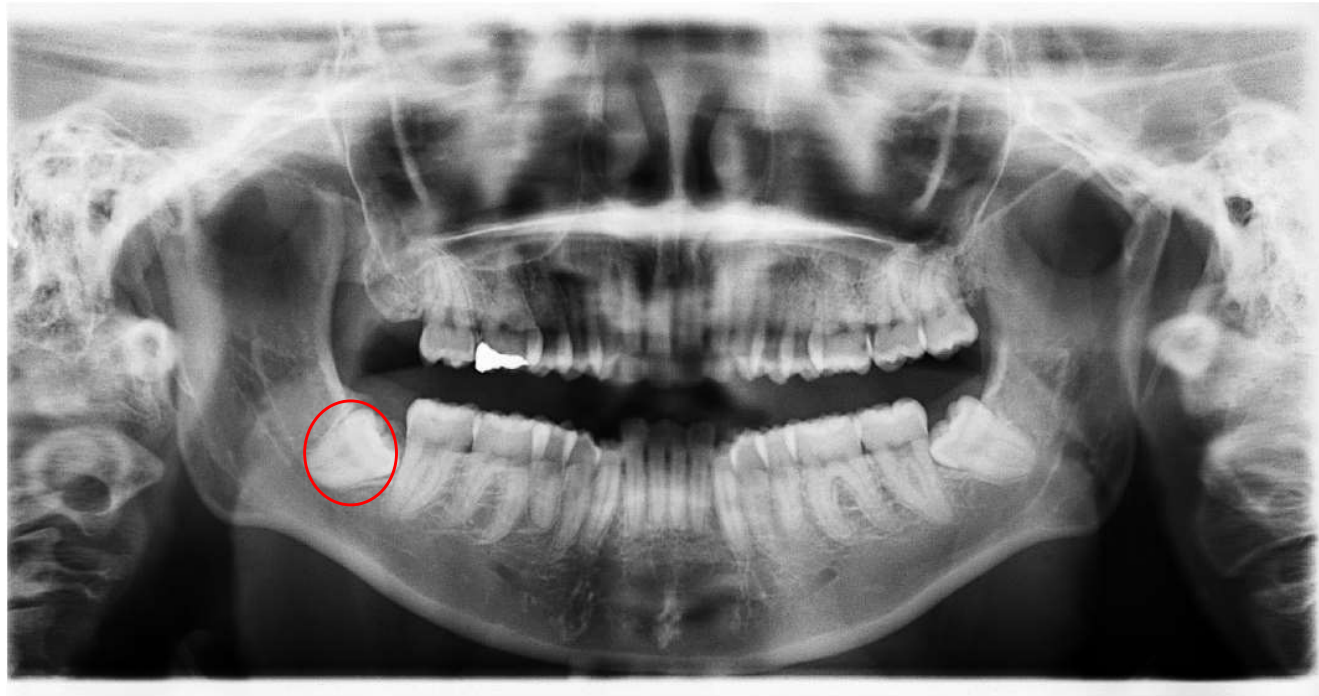
26才女性 2回法による右下8の抜歯



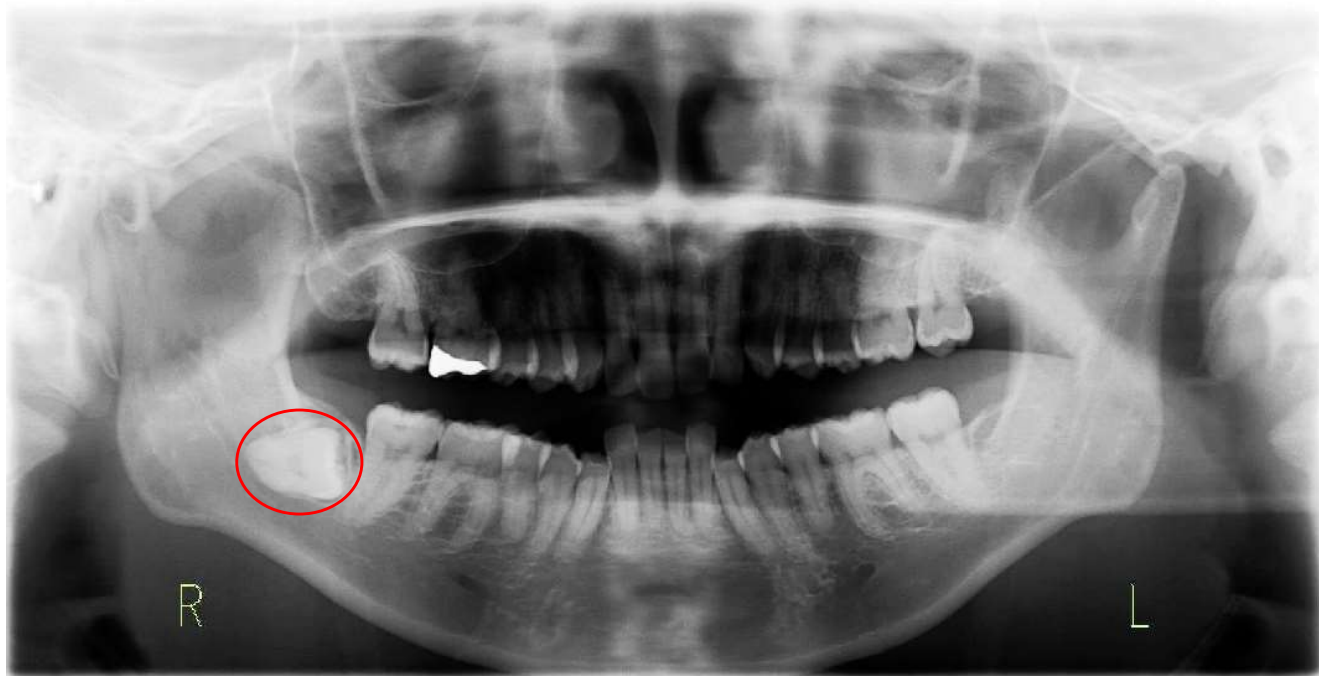
術前 2011.6.9 (26才)

16か月後 2012.10.30 (27才)

34才女性 右下8の深下

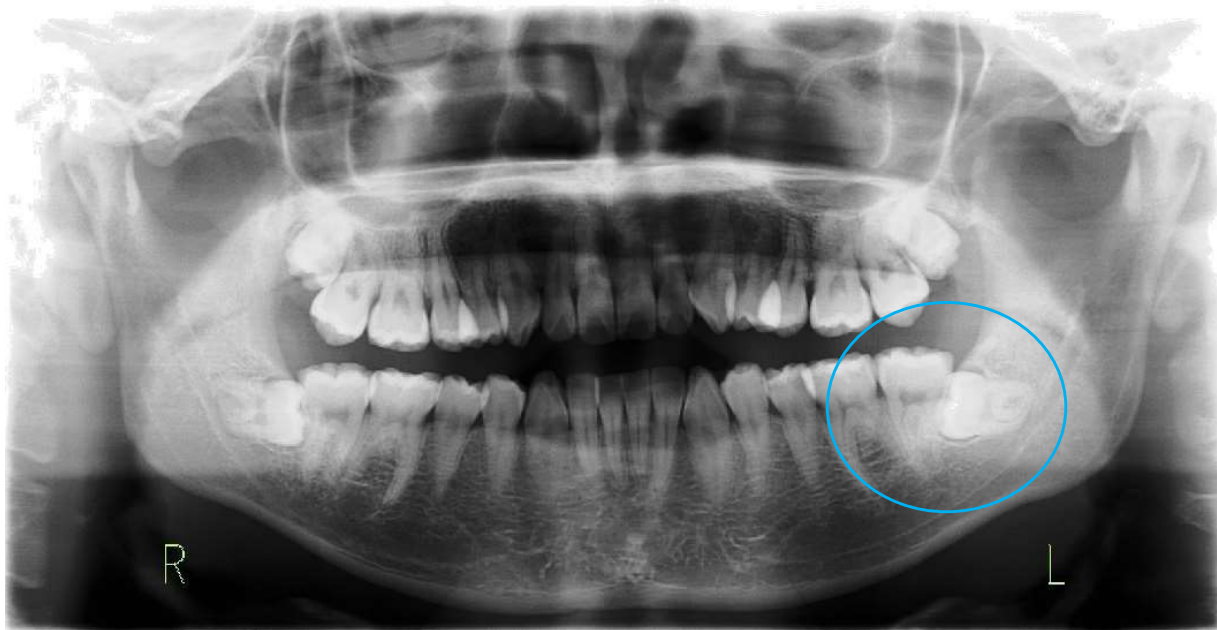


2012
25才



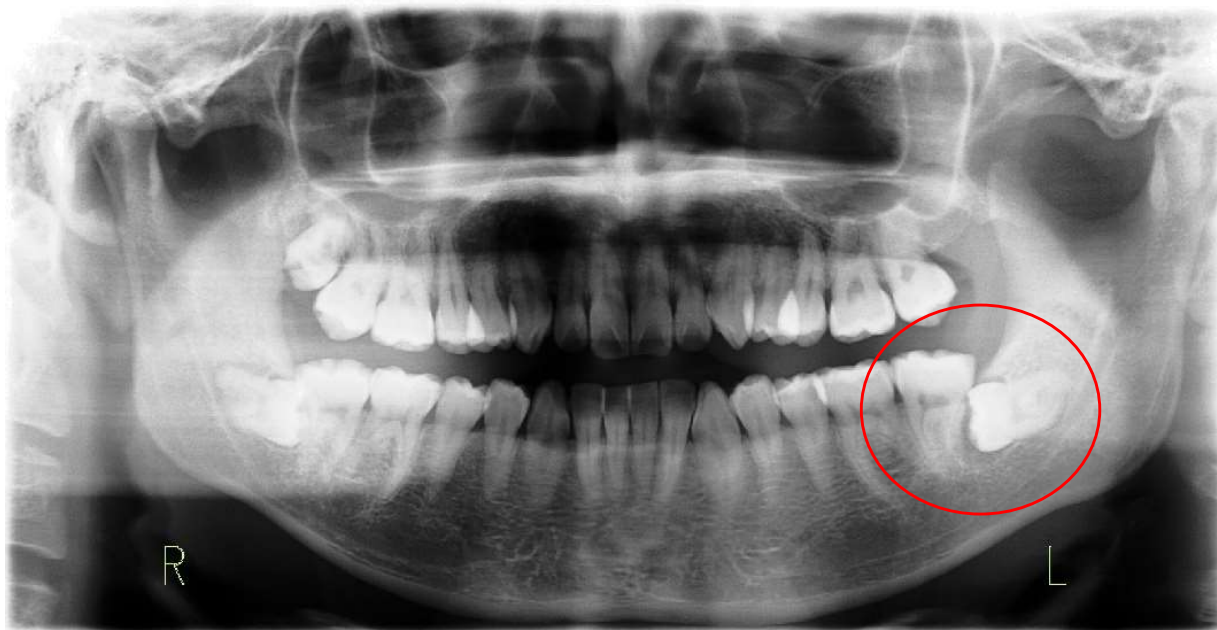
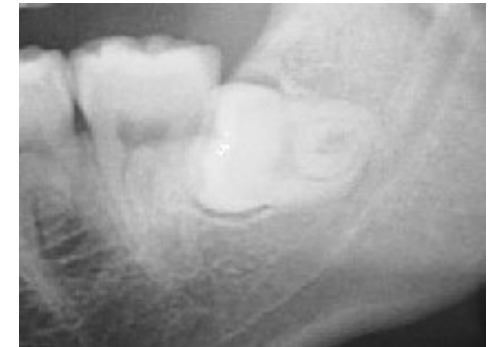2021
34才

28才男性 左下8の深下+嚢胞発生



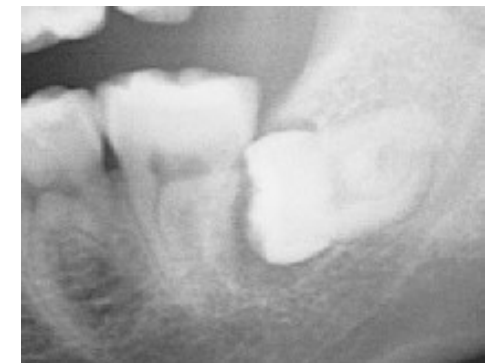2019.6.1

24才



2023.2.21

28才



手術症例リスト & 問題症例リスト



2010.6.18	1259		87 半埋伏, 難Ext 歯根肥大
2010.6.18	1004	7167077" S	87 半埋伏, 難Ext 歯根肥大
2010.6.19	1212		71 per 普Ext 1 suture
2010.6.19	452		6 P 隠発 P3 普Ext 1 suture
2010.6.24	1276		81 難Ext 3 sutures 弯曲根
2010.6.25	1138		311 C4 per 普Ext 3 sutures
2010.7.2	1193		8 普Ext 半埋伏 3 sutures
2010.7.5	1288		5 慢性 per 骨性 難Ext 1 suture 癒着
2010.7.9	1295	7167057" S	81 普Ext 転位歯
2010.7.10	1287		8 難Ext 弯曲根 3 sutures
2010.7.13	1266		8 P3 P 隠発 普Ext
2010.7.15	1316		61 per 普Ext 1 suture
2010.7.26	776		81 水平埋伏 5 sutures 45min
2010.7.29	1351	7167057" S	7 P3 普Ext 1 suture
2010.7.29	1334		81 歯肉弁印除
2010.7.30	1342		3 P3 普Ext 1 suture

科学の第一歩は記録すること

Life is a journey looking for the
people who understand you.

人生とは理解者を探し求める旅である。露木良治

ご清聴ありがとうございます。